

Avulsión tipo I del tendón flexor profundo: Reinserción con arpón y movilización activa precoz. Presentación preliminar

A. DONNDORFF⁽¹⁾, V. ALFIE⁽¹⁾, J. BORETTO⁽¹⁾, G. GALLUCCI⁽²⁾, A. DÁVALOS⁽³⁾, P. DE CARLI⁽⁴⁾

INSTITUTO DE ORTOPEDIA Y TRAUMATOLOGÍA «CARLOS E. OTTOLENGHI». SECTOR CIRUGÍA DE LA MANO Y MIEMBRO SUPERIOR. HOSPITAL ITALIANO DE BUENOS AIRES. ARGENTINA

⁽¹⁾ CIRUJANOS DE MANO ASOCIADOS

⁽²⁾ CIRUJANO DE PLANTA

⁽³⁾ LICENCIADA EN TERAPIA OCUPACIONAL, COORDINADORA DE TERAPIA DE MANO

⁽⁴⁾ JEFE DE SECCIÓN DE CIRUGÍA DE LA MANO Y MIEMBRO SUPERIOR

Correspondencia:

Dr. Pablo De Carli

Potosí 4247, Cap. Fed.

CP 1141 Buenos Aires, Argentina.

Teléf: +5411 - 4783 - 3832.

Fax: +5411 4981 0991

e-mail: pablo.decarli@hospitalitaliano.org.ar

Objetivo: Evaluar los resultados de la reinserción y anclaje del tendón *flexor digitorum profundus* con arpón y movilización activa precoz.

Material y Método: En un estudio retrospectivo, se analizaron cuatro pacientes con avulsión de tendón *flexor digitorum profundus* sin arrancamiento óseo. Para su reinserción se utilizaron arpones roscaados en la falange distal. En la rehabilitación postoperatoria se limitó la extensión dorsal con una férula durante 6 semanas, permitiendo la movilización activa precoz a las 48 horas. La evaluación fue semanal durante el primer mes y medio, con un estudio radiológico al finalizar este periodo. En la evaluación clínica se midió la flexión y extensión de la articulación interfalángica distal, comparando el rango de movilidad con la contralateral; se estimó la intensidad del dolor con la escala analógica visual y mediante palpación en la zona de inserción del arpón. El seguimiento promedio fue de 9.5 meses (rango: 8-12 meses).

Resultados: La flexión promedio interfalángica distal obtenida en el dedo lesionado fue de 72° (ran-

Background: The goal of this study was to assess the outcome in patients with re-attachment with bone anchor and early active mobilization in avulsion of the insertion of the flexor digitorum profundus tendon.

Material and Method: Four flexor digitorum profundus tendon avulsion were treated with this method in 4 patients. We use bone tapered anchors for the distal re-attachment. Postoperative rehabilitation protocol consisted in dorsal blockade for 6 weeks and early active motion at 48 hs. A weekly examination was performed during 6 weeks and a radiologic evaluation at 40th postoperative day. The average of follow up was 9.5 months (range; 8-12 months). Flexion and extension of the distal interphalangeal joint were assessed in a comparative way. The pain was evaluated using the Visual Analogic Scale for day living activities and tenderness in the insertion area of the anchor.

Results: The average for DIJ flexion was 72° (65°-87°), and extension was 2° (0°-3°). Contralateral flexion-extension was 85° (80 to 90°) and -7° (0°

go: 65° a 87°); y la extensión 2° (0° a 3°). La flexo-extensión contralateral fue de 85° (80° a 90°) y -7° (0° a -10°), respectivamente. El arco total de movilidad promedio fue de 71° (62° a 87°). Según la escala de Strickland y Glogovac modificada por Moiemmen y Elliot los resultados fueron excelentes en todos los pacientes. Ningún paciente presentó dolor en actividades diarias. La palpación en la zona del arpon causó dolor en dos pacientes (valor de 3 según la escala analógica visual), Los dos restantes no presentaron dolor (valor de 0). Radiográficamente, dos arpones no presentaron protrusión, mientras otros dos sobresalían 1mm en la cara palmar de la falange distal. No hubo complicaciones infecciosas.

Conclusión: La utilización de anclaje óseo con arpon roscado en las avulsiones de tipo I del *flexor digitorum profundus*, constituye una alternativa válida que permite la movilización activa precoz, con mejora en los resultados funcionales.

Palabras clave: tendón flexor, tenorrafia, avulsión tendón flexor, arpon óseo, movilización activa precoz.

to -7°). The mean total arc of motion was 71° (62° to 87°). According with the scale of Strickland y Glogovac modified by Moiemmen y Elliot the results were excellent in all cases. No patient presented pain in daily activities. The tenderness in the insertion area was 3 in the VAS in two cases, and 0 in the others. In the radiographic evaluation 2 anchors were intraosseous and 2 were protruding in the phalangeal palmar cortex 1 mm.

Conclusion: The use of this bone anchors for the re-attachment of flexor digitorum profundus tendon avulsion type I are a useful treatment option. It allowed an early active mobilization protocol with probably better functional results. We consider that more cases are necessary to evaluate in order to get stadistical conclusions.

Key words: flexor tendon, tenorrhaphy, flexor tendon avulsion tendon, bone anchor, early active mobilization.

Rev. Iberam. Cir. Mano – Vol. 36 • Núm. 1 • Mayo 2008 (50-58)

INTRODUCCIÓN

La avulsión del tendón *flexor digitorum profundus* (FDP) de la mano es una lesión poco común¹⁻³. El pronóstico de esta patología está relacionado con diversos factores: la presencia y el tamaño del fragmento óseo, el nivel de retracción del tendón avulsionado, el daño de la vascularización tendinosa (vínulas), y el tiempo de evolución^{1, 2, 4}. Stamos y Leddy clasificaron a las avulsiones del tendón flexor profundo en **4 tipos (Figura 1)**⁵, cada uno de ellos con pronóstico y tratamiento diferente (**Figura 1**):

I: avulsión sin fractura, con grave retracción del tendón hasta la palma y lesión de las vínulas.

II: pequeña fractura ósea por avulsión, con retracción limitada hasta la articulación interfalángica proximal y las vínulas largas intactas.

III: gran fragmento óseo que previene la retracción más allá de la polea A4.

IV: fragmento óseo con avulsión simultánea del tendón (poco frecuente), permitiendo la retracción hasta la palma.

Los tipos I y IV presentan el peor pronóstico, debido a la grave lesión de la vascularización intrínseca del tendón como consecuencia del desgarro producido por la gran retracción tendinosa^{1-4, 6}. Por lo tanto, este tipo de avulsiones deberían repararse idealmente dentro de los 10 días, antes de que ocurra una retracción importante⁴. El tratamiento habitual en estos casos consiste en la reinserción mediante la técnica de «pull-out» descrita por Bunnell en 1940.⁷ Sin embargo, como señalan diversos autores, esta técnica presenta desventajas como el riesgo de infección, molestias por la presencia de un botón presionando sobre la uña, necrosis de la piel, lesión del lecho subungueal, y ruptura de la sutura⁸⁻¹³.

Según algunos estudios biomecánicos realizados en cadáveres, la reinserción tendinosa con arpones representaría una técnica sencilla y segura en lesiones por avulsión del tendón FDP, ofreciendo la misma resistencia a la re-ruptura que la sutura mediante la técnica de pull-out^{12, 14}. Sin embargo, no hemos encontrado en la literatura trabajos clínicos que evalúen los resulta-

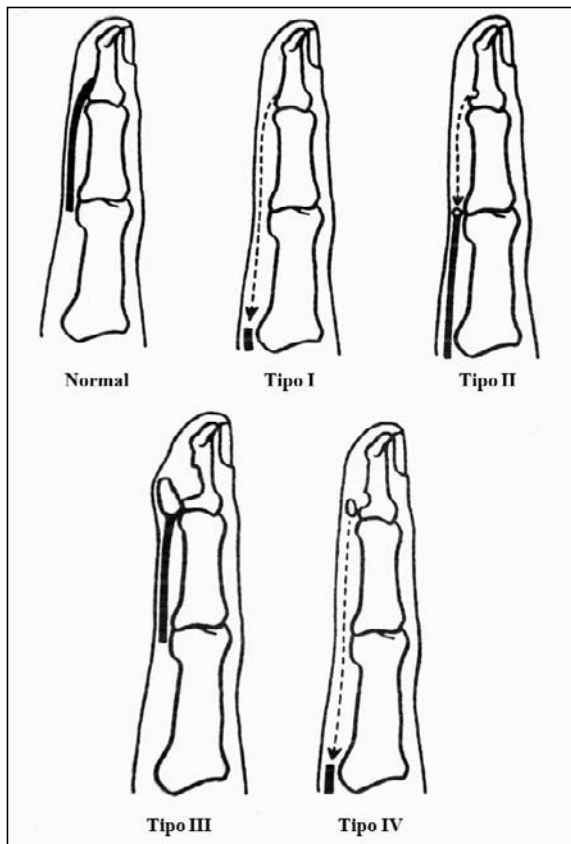


Figura 1. Clasificación de Stamos y Leddy⁵.

dos utilizando arpones en un mismo tipo de avulsión tendinosa.

Por otro lado, varios autores describen protocolos de movilización precoz pasiva^{8, 13, 15-19} o activa^{10, 11, 20-26}, con el fin de evitar la formación de adherencias peritendinosas y obtener una mayor excursión del tendón luego de la reparación primaria en las zonas I y II.

De esta manera, el objetivo de nuestro trabajo es evaluar los resultados y complicaciones en una serie de pacientes con avulsiones del tendón FDP tipo I reparados mediante el sistema de anclaje con arpón roscado, utilizando un protocolo de movilización activa precoz.

MATERIAL Y MÉTODO

Durante el año 2004 se trataron 4 pacientes (3 hombres, 1 mujer) con avulsión tipo I del FDP, todos ellos incluidos en este trabajo. En 3 casos el dedo comprometido fue el anular y

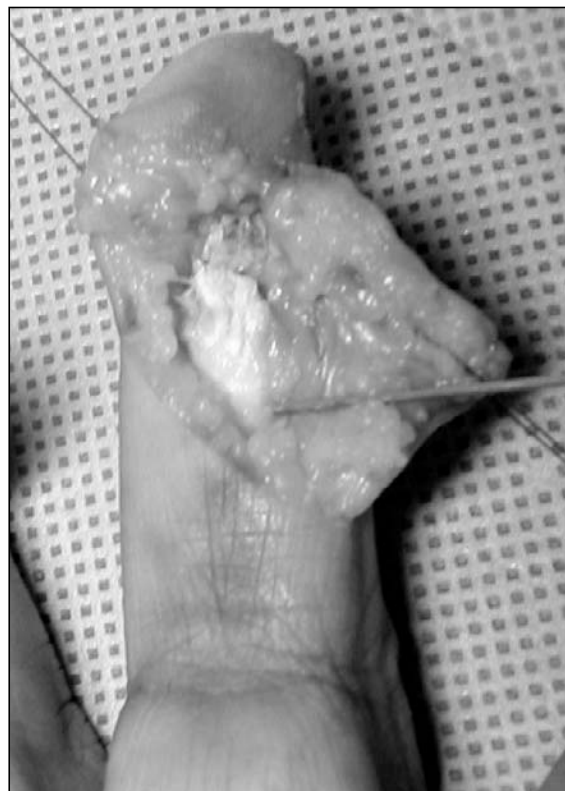

Figura 2. Incisión en zig-zag e identificación del tendón avulsionado, fijándolo con una aguja en posición para su reparación.

en el restante el índice. La edad promedio de los pacientes fue de 30 años (18-45 años).

Todos los pacientes fueron operados por el mismo cirujano de mano, antes de los 7 días de ocurrida la lesión, utilizando arpones roscados para la reinserción tendinosa.

Técnica quirúrgica

Bajo anestesia regional, con el paciente en decúbito dorsal y previa colocación de manguito hemostático, se realiza una incisión palmar en zig-zag sobre la articulación interfalángica distal (IFD), identificando la zona de inserción del FDP en la falange distal (**Figura 2**). En el caso en donde no fue posible identificar el tendón avulsionado por su retracción (caso 4), se realizó otra incisión a nivel del pliegue palmar distal, abriendo la vaina proximal a la polea A1 para recuperar el tendón. Con la ayuda de una sonda K30 se realiza el pasaje del tendón hacia distal a través del canal osteofibroso. Se cruenta la cortical palmar en la zona de inser-

Tabla I - PROTOCOLO DE MOVILIZACIÓN ACTIVA PRECOZ EN LA AVULSIÓN DEL FDP

<p>2° día postoperatorio</p> <ul style="list-style-type: none"> • Ejercicios activos y pasivos de flexión-extensión metacarpofalángicas e interfalángicas dentro de la limitación del entablillado dorsal (muñeca y metacarpofalángicas en 30° y 60° de flexión, respectivamente). • Movilización tenodésica de muñeca. • Cuidados de la cicatriz. • No utilizar la mano. • Crioterapia. • Plan de ejercicios y cuidados en domicilio indicados por el terapeuta.
<p>2°-3° semanas postoperatorias</p> <ul style="list-style-type: none"> • Idem anterior. • Desensibilización de la zona de la cicatriz hasta mejorar la hipersensibilidad.
<p>4° y 5° semanas postoperatorias</p> <ul style="list-style-type: none"> • Idem anterior (se aumenta la cantidad de series de ejercicios).
<p>6° semana postoperatoria</p> <ul style="list-style-type: none"> • Retiro del entablillado dorsal. • Idem anterior. • Estiramiento manual suave del tendón. • Ejercicios isométricos de muñeca, mano y dedos.
<p>7° semana postoperatoria</p> <ul style="list-style-type: none"> • Idem anterior. • Ejercicios activos contra resistencia suave.
<p>8° semana postoperatoria</p> <ul style="list-style-type: none"> • Idem anterior. • Ejercicios y actividades funcionales de muñeca, mano y dedos (con resistencia leve). • Movilización asistida de muñeca, mano y dedos. • Estrategias de autocuidados. Se modifica la forma en que realiza las tareas diarias.
<p>9° semana postoperatoria</p> <ul style="list-style-type: none"> • Idem anterior. • Integración de la mano en actividades de la vida diaria. • Estiramiento de las partes blandas, con vendaje compresivo en flexión.
<p>10° y 11°semanas postoperatorias</p> <ul style="list-style-type: none"> • Idem anterior • Aumento progresivo de la resistencia y el peso. • Ejercicios de destreza y potenciación funcional de la mano. • Ejercicios y actividades funcionales de muñeca, mano y dedos con peso. • Plan de ejercicios y actividades funcionales con objetos cotidianos a realizar en el domicilio.
<p>12° semana postoperatoria</p> <ul style="list-style-type: none"> • Integración total en su vida cotidiana, indicando ciertos cuidados. • Plan de ejercicios y actividades terapéuticas a continuar en su domicilio mejorando la destreza.

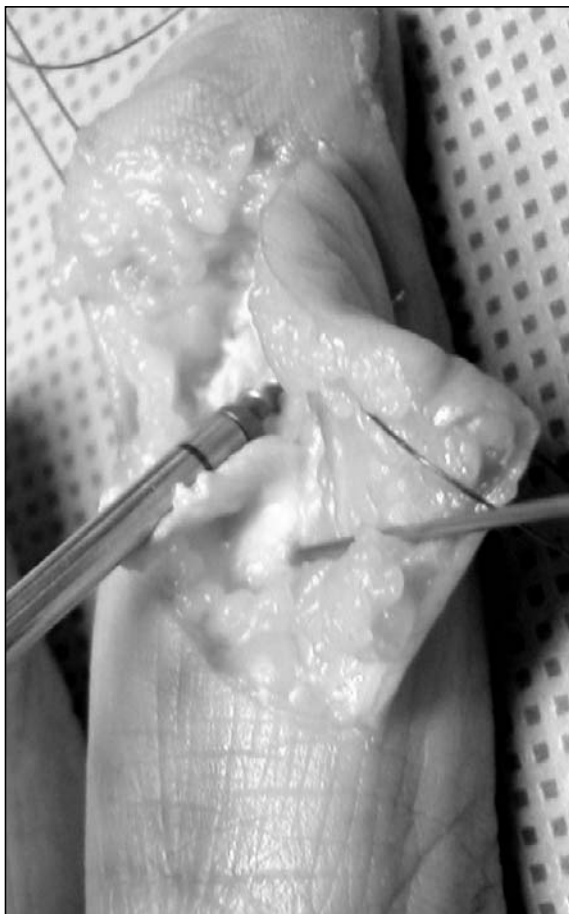

Figura 3. Se cruenta la cortical palmar de la falange distal en la zona de inserción tendinosa y se realiza la colocación del arpón roscado con la sutura incluida.

ción tendinosa hasta obtener un lecho sangrante y se coloca el arpón de 2.0 mm con la inclinación necesaria para evitar atravesar la cortical posterior (**Figura 3**). Se constata entonces la rigidez del implante tirando firmemente de la sutura pasada a través del arpón. Utilizando la sutura de polifilamento no reabsorbible calibre 3/0 incluida en el arpón, se realiza finalmente la reinserción del tendón mediante la técnica de Kessler modificada (2 bandas, nudo afuera). Se cierra directamente la piel con puntos separados de Nylon 4/0.

Durante el postoperatorio se implementó un protocolo de rehabilitación que incluyó la movilización activa y pasiva temprana a las 48hs postoperatorias (**Tabla I**), protegida por el bloqueo dorsal de la muñeca y los dedos durante un período de 6 semanas (**Figura 4**). Se realizó un control de la evolución por el médico cirujano y la terapeuta ocupacional 2 a 3 veces

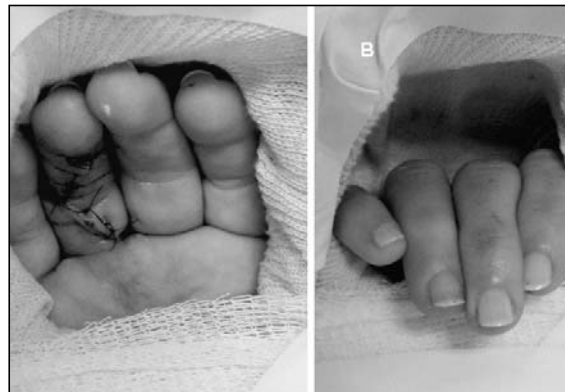

Figura 4. Protección de la reparación mediante la colocación en el postoperatorio inmediato de una valva con la muñeca flexionada 30°-45° y las articulaciones metacarpofalángicas en 60°-70° de flexión (A), permitiendo la flexión activa de ambas articulaciones interfalángicas (B).

por semana durante el primer mes, y semanalmente hasta los 3 meses.

La evaluación clínica incluyó la medición de la movilidad activa en flexión y extensión de la articulación IFD del dedo lesionado y el contralateral sano, cada semana durante las primeras 6 semanas, cada 2 semanas hasta cumplir las 12 semanas, y posteriormente todos los meses hasta el último control. Se analizó también el arco total de movilidad articular IFD comparado con los valores «normales» descritos por Moiemmen y Elliot¹¹ sobre 320 dedos (hombres: 69°; mujeres: 79°; promedio ambos géneros: 74°). Siguiendo los criterios de Strickland y Glogovac²⁷, modificados por los mismos autores para la evaluación exclusivamente de la articulación IFD, los resultados fueron clasificados en «excelentes»: 85-100% del valor normal (62°-74°); «buenos»: 70-84% (51°-61°); «regulares»: 50-69% (37°-50°); y «malos»: 0-49% (0°-36°). Se examinó la presencia de molestias a la palpación de la zona de inserción del arpón, y se evaluó el dolor durante las actividades de la vida diaria según la escala analógica visual (EVA) (mínimo 0, máximo 10). Se realizó además un control radiográfico en el postoperatorio inmediato (**Figura 5**) y a los 40 días para controlar la posición del arpón.

Por último, se determinó el grado de satisfacción de los pacientes con respecto a la función postoperatoria en: «totalmente conformes», «medianamente conformes», o «disconformes» con el resultado obtenido.

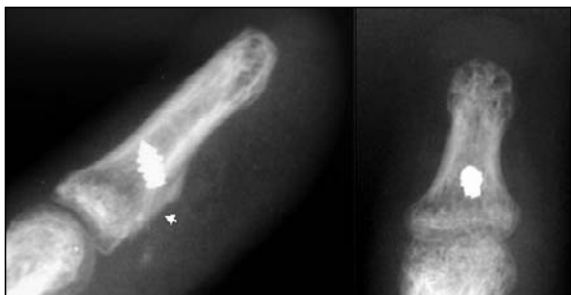

Figura 5. Radiografías postoperatorias inmediatas de frente y perfil de la falange distal, observándose la posición del arpón y el cruentado de la cortical palmar en la zona de inserción (flecha).

RESULTADOS

El tiempo promedio de seguimiento fue de 9.5 meses (rango: 8 a 12).

La flexión promedio interfalángica distal obtenida en el dedo lesionado fue de 72° (65° a 87°); y la extensión 2° (0° a 3°) (**Figura 6, Tabla II**). La movilidad contralateral fue de 85° (80° a 90°) y -7° (0° a -10°), respectivamente. El arco total de movilidad promedio fue de 71° (62° a 87°). Según la escala de Strickland y Glogovac²⁷, modificada por Moiemmen y Elliot¹¹ para el arco total de movilidad IFD, los resultados fueron excelentes en todos los pacientes.

Los cuatro afirmaron estar totalmente conformes con el resultado obtenido.

No se presentaron casos de ruptura de la reparación.

Dos pacientes refirieron una molestia leve a la palpación en la zona de inserción del arpón. En ambos casos, la radiografía postoperatoria inmediata mostró la presencia del arpón sobresaliendo 1 mm sobre la cortical palmar de la falange distal. A pesar de ello, ninguno de los pacientes refirió dolor durante las actividades diarias (EVA=0).

En el control radiográfico realizado a los 40 días postoperatorios no se observó la migración del arpón en ningún caso.

Tampoco se observaron complicaciones relacionadas con la herida ni infección.

DISCUSIÓN

La avulsión del tendón FDP de los dedos ocurre más frecuentemente en atletas, en quie-

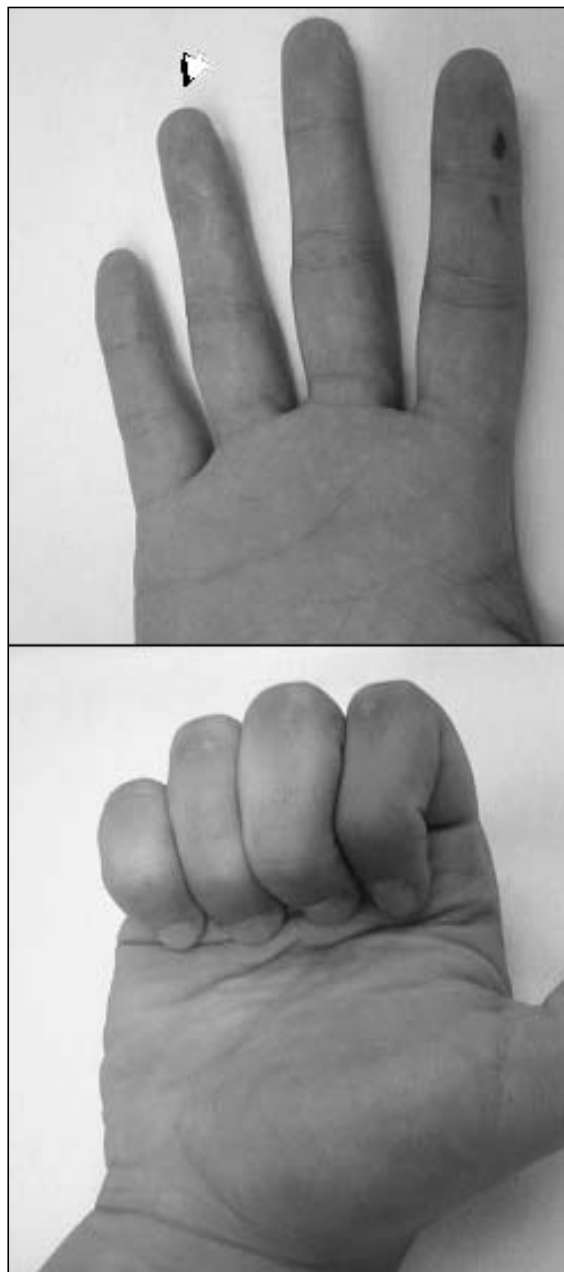


Figura 6. Paciente 1: Movilidad postoperatoria del dedo lesionado en extensión y flexión durante el último control clínico (8 meses de seguimiento).

nes se conoce como lesión «en camiseta de fútbol» o en «camiseta de rugby»^{1, 2, 28}. Esta avulsión se produce cuando el dedo es forzado violentamente a la extensión mientras el músculo FDP se encuentra en contracción máxima. En más del 75% de los casos esta lesión se produce en el dedo anular, seguido en frecuencia por el meñique y el índice^{1, 3, 29-31}.

La técnica más conocida para la reparación de lesiones tendinosas por avulsión fue descri-

Tabla II - MOVILIDAD IFD POSTOPERATORIA COMPARADA CON LOS VALORES NORMALES DE MOIEMEN Y ELLIOT¹¹

Caso	Edad	Género	Dedo lesionado	Seguimiento	Movilidad IFD postoperatoria: lesionado (sano)		ATM (%)*
					flexión	extensión	
1	24 años	M	Anular	8 meses	70° (80°)	2° (-10°)	68° (91%)
2	34 años	M	Anular	10 meses	65° (87°)	3° (-9°)	62° (85%)
3	45 años	F	Anular	8 meses	67° (85°)	2° (0°)	65° (88%)
4	18 años	M	Indice	12 meses	87° (90°)	0° (-11°)	87° (117%)

* Porcentaje del arco total de movilidad (ATM) del dedo lesionado comparado con los valores normales según Moiemem y Elliot.¹¹

ta por Bunnell en 1940⁷. Desde entonces ha sufrido numerosas modificaciones^{10, 26, 28, 32}, con el fin de evitar complicaciones^{8-12, 26}. Con la aparición de arpones de pequeño calibre (2.0 mm), surgió la posibilidad de implementar este sistema para reconstrucciones en la muñeca y la mano^{12, 33-35}. Skoff et al¹² observaron en un estudio cadavérico que la sutura con arpones roscados (Acufex 2.0 mm) presenta la misma fuerza tensil que la sutura mediante la técnica de pull-out en lesiones por avulsión del FDP. Del mismo modo Brustein et al¹⁴ demostraron que la reinsertión con arpones intramedulares (Mitek 1.3 y 1.8 mm) es biomecánicamente más fuerte que la técnica de pull-out descrita por Bunnell⁷. En nuestra serie clínica, no se observaron casos de ruptura de la reparación con arpones roscados, a pesar de implementar la movilización activa temprana de los dedos. Tampoco se observó radiográficamente migración del implante en ninguno de los casos, incluidos los 2 pacientes en los cuales se observó el arpón sobresaliendo ligeramente por fuera de la falange en el control inmediato.

A pesar de que el pronóstico y tratamiento difiere según el tipo de lesión a nivel de la zona de inserción del FDP (zona I)^{1, 2, 4-6}, no he-

mos encontrado en la literatura trabajos que evalúen los resultados individualmente en cada tipo de lesión. En consecuencia, resulta difícil establecer una comparación objetiva entre las diversas series publicadas. Evans et al.⁸ reportaron una incidencia de complicaciones del 60% en 83 lesiones del FDP en zona I (secciones y avulsiones) reparadas por 25 cirujanos diferentes, referidos a él para su rehabilitación, sin detallar las técnicas utilizadas. Sobre 20 pacientes con el mismo tipo de lesiones tratadas con una técnica de pull-out interna, Gerbino et al.⁹ reportan que el 30% presentó una pérdida completa de la movilidad IFD. Moiemem y Elliot¹¹ observaron resultados regulares o malos en 7 de 9 pacientes con avulsiones (6 tipo II, 3 tipo III) tratadas con la técnica de pull-out tradicional. Otros autores como Al-Qattan⁴ y Grant et al.¹⁰ reportaron en los últimos años buenos resultados con diversas técnicas para la reparación de avulsiones tipo II, III, y IV.

A diferencia de los trabajos anteriores, en esta serie se incluyeron exclusivamente pacientes con avulsiones tendinosas tipo I (con peor pronóstico) tratados con la misma técnica quirúrgica a través de arpones roscados, aplicando un protocolo de movilización activa precoz.

Coincidiendo con Moiemmen y Elliot¹¹, se evaluó únicamente la movilidad activa de la articulación IFD, afectada principalmente en esta lesión. Los 4 pacientes incluidos en nuestra serie presentaron en el último control una flexión activa superior a los 40° necesarios para obtener una función satisfactoria del dedo lesionado⁸. En ningún caso se observó contractura en flexión de la articulación IFD. Si bien 2 pacientes mostraron molestias leves a la palpación en la zona de inserción del implante, ninguno refirió molestias durante las actividades diarias. Además, todos demostraron satisfacción con el resultado obtenido.

Consideramos que, a pesar del mal pronóstico de este tipo de avulsiones en particular, los buenos resultados obtenidos en este trabajo se relacionan principalmente con:

1. La posibilidad realizar la reparación temprana (menos de 7 días de evolución).
2. La movilización activa precoz del dedo lesionado, fundamental para evitar las adherencias peritendinosas y la rigidez articular. La aplicación de este tipo de protocolos requiere, sin

embargo, una cuidadosa selección de los pacientes para asegurar la comprensión de los ejercicios indicados durante el programa, y una estrecha relación médico-terapeuta ocupacional para el control estricto de la rehabilitación.

Debido a la baja prevalencia de esta patología resulta difícil la realización de un trabajo prospectivo y aleatorio sobre cada tipo de avulsión, comparando los resultados con otras técnicas en una serie más amplia de pacientes, para lograr establecer conclusiones con validez estadística.

CONCLUSIONES

Los resultados obtenidos en nuestro trabajo sugieren que la utilización del sistema de anclaje óseo con arpón roscado para la reinserción tendinosa en avulsiones tipo I del FDP constituye una alternativa sencilla y segura para lograr la movilización activa precoz del dedo lesionado, con buenos resultados funcionales a corto plazo.

BIBLIOGRAFÍA

1. Leddy JP. Avulsions of the flexor digitorum profundus. *Hand Clinics*, 1985; 1: 77-83.
2. Leddy JP, Parker JW. Avulsion of the profundus tendon insertion in athletes. *J Hand Surg Am*, 1977; 2: 66-9.
3. McMaster PE. Tendon and muscle ruptures. Clinical and experimental studies on the causes and location of subcutaneous ruptures. *J Bone Joint Surg*, 1933; 15: 705-13.
4. Al-Qattan M. Type 5 avulsion of the insertion of the flexor digitorum profundus tendon. *J Hand Surg Br*, 2001; 6: 427-31.
5. Stamos BD, Leddy JP. Closed flexor tendon disruption in athletes. *Hand Clinics*, 2000; 16: 359-65.
6. McCarthy. *Plastic Surgery. The Hand. Part. I, Vol. VII.* Philadelphia, PA: WB Saunders Company. 1990.
7. Bunnell S. Primary repair of severed tendons. Use of stainless steel wire. *Am J Surg*, 1940; 47: 502-16.
8. Evans RB. A study of the flexor tendon injury and implication for treatment. *J Hand Ther*, 1990: 133-48.
9. Gerbino PG, Saldana MJ, Westerbeck P, et al. Complications experienced in the rehabilitation of zone I flexor tendon injuries with dynamic splinting. *J Hand Surg Am*, 1991; 16: 680-6.
10. Grant I, Pandya A, Mahaffey. The re-attachment of tendon and ligament avulsions. *J Hand Surg Br*, 2002; 27: 337-41.
11. Moiemmen NS, Elliot D. Primary flexor tendon repair in zone I. *J Hand Surg Br*, 2000; 25: 78-84.
12. Skoff H, Hecker W, Hayes WC, et al. Bone suture anchors in hand surgery. *J Hand Surg Br*, 1995; 20: 245-8.
13. Woo SLY, Gelberman RH, Cobb NG, et al. The importance of controlled passive mobilization on flexor tendon healing: a biomechanical study. *Acta Orthop Scand*, 1981; 52: 615-22.
14. Brustein M, Pellegrini J, Choueka J, et al. Bone suture anchors versus the pullout button for repair of distal profundus tendon injuries: a comparison of strength in human cadaveric hands. *J Hand Surg Am*, 2001; 26: 489-96.
15. Aoki M, Kubota H, Pruitt DL, et al. Biomechanical and histologic characteristics of canine flexor repair using early postoperative mobilization. *J Hand Surg Am*, 1997; 22: 107-14.
16. Feehan LM, Beauchene JG. Early tensile properties of healing chicken flexor tendons: early controlled passive motion versus postoperative immobili-

- zation. *J Hand Surg Am*, 1990; 15: 63-8.
17. Gelberman RH, Botte MJ, Spiegelman JJ, et al. The excursion and deformation of repaired flexor tendons treated with protected early motion. *J Hand Surg Am*, 1986; 11: 106-10.
 18. Horii E, Lin GT, Cooney WP, et al. Comparative flexor tendon excursion after passive mobilization: an in vitro study. *J Hand Surg Am*, 1992; 17: 559-66.
 19. Kubota H, Manske PR, Aoki M, et al. Effect of motion and tension on injured flexor tendons in chickens. *J Hand Surg Am*, 1996; 21: 456-63.
 20. Becker H, Orak F, Duponselle E. Early active mobilization following a bevelled technique of flexor tendon repair: report of fifty cases. *J Hand Surg Am*, 1979; 4: 454-60.
 21. Cullen K, Tolhurst P, Lang D, et al. Flexor tendon repair in zone II followed by controlled active mobilization. *J Hand Surg Br*, 1989; 14: 392-5.
 22. Evans RB. Zone I tendon rehabilitation with limited extension and active flexion. *J Hand Ther*, 2005; 18: 128-40.
 23. Savage R, Risitano G. Flexor tendon repair using a six strand method of repair and early active mobilization. *J Hand Surg Br*, 1989; 14: 396-99.
 24. Silfverskiöld KL, May EJ. Flexor tendon repair in zone II with a new suture technique and early mobilization program combining passive and active flexion. *J Hand Surg Am*, 1994; 19: 53-60.
 25. Small J, Brenne M, Colville J. Early active mobilization following flexor tendon repair in zone II. *J Hand Surg Br*, 1989; 14: 383-91.
 26. Sood MK, Elliot D. A new technique of attachment of flexor tendons to the distal phalanx without a button tie-over. *J Hand Surg Br*, 1996; 21: 629-32.
 27. Strickland JW, Glogovac SV. Digital function following flexor tendon repair in zone II: a comparison of immobilization and controlled passive motion techniques. *J Hand Surg Am*, 1980; 5: 537-43.
 28. Mangus DJ, Brown F, Byrnes W, et al. Tendon repairs with nylon and a modified pullout technique. *Plast Reconstr Surg*, 1971; 48: 32-5.
 29. Cheung KMC, Chow SP. Closed avulsion of both flexor tendons of the ring finger. *J Hand Surg Br*, 1995; 20: 78-9.
 30. Kevu JE, Calder SJ, Clearly JE. Complete avulsion of the palmar cortex of the distal phalanx. *J Hand Surg Br*, 1996; 21: 758-9.
 31. Lanzetta M, Conolly WB. Closed rupture of both flexor tendons in the same digit. *J Hand Surg Br*, 1992; 17: 479-80.
 32. Schultz RO, Drake DB, Morgan RF. A new technique for the treatment of flexor digitorum profundus tendon avulsion. *Ann Plast Surg*, 1999; 42: 46-8.
 33. Buch BD, Innis P, McClinton MA, et al. The Mitek mini G2 suture anchor: biomechanical analysis of use in the hand. *J Hand Surg Am*, 1995; 20: 877-81.
 34. Merle M, Duteille F, Rehart S, et al. Use of Mitek anchors in the digits. *Tech Hand Upper Extrem Surg*, 2000; 4: 189-200.
 35. Rehak DC, Softereanos DG, Bowman MW, et al. The Mitek bone anchor: Application to the hand, wrist and elbow. *J Hand Surg Am*, 1994; 19: 853-60.